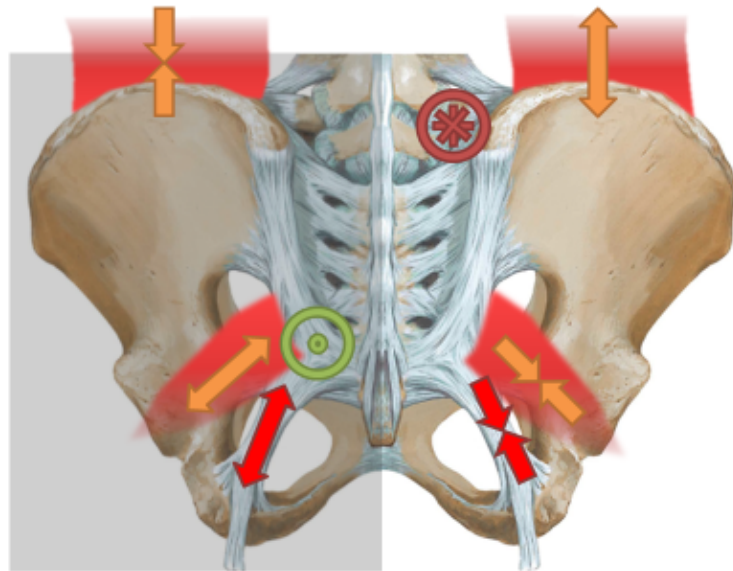


Sacrum Antérieur G/G



Normalisation sacrum G/G

P.dec. ventral ①

Tête à droite ②

En position banane ③

Mn.doite sous l'hémi bassin droit ④

M.inf.g. Abd.rot int. ⑤

M. Inf. D. en ADD. Rot ext. ⑥

T. Côté AIL post. ①

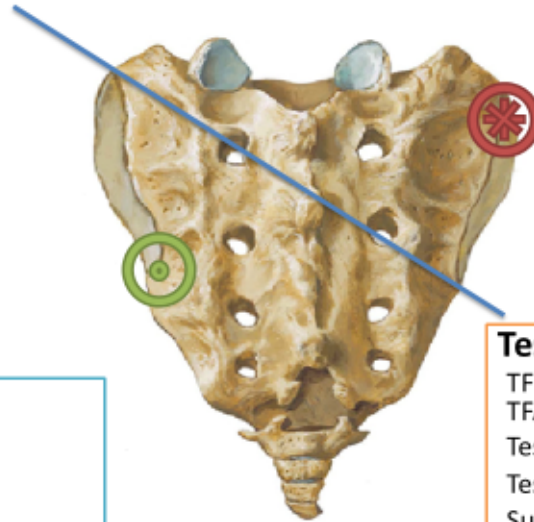
Mn. Tampon dans l'axe du GB. Mn. Sup. Perpendiculaire à l'A.O. ②

Thrust début d'exp.vers céphalique,ant.et gauche ④

Pelvis vers la droite ⑥

Torsion du Sacrum Anterior G/G

A.O.G.



Legenda

-  Postérieur
-  Antérieur
-  Axe

Tests

TFD: +
TFA: ++++
Test en S1: + D
Test en S4: + G
Sulcus: Vide
S1: Antérieur Caudal
Test en ALL: Postérieur Caudal
Test kinesiolgique: pouce
D / Indicateur / Insp.

Resumé

Lésions	T.F. D.		T.F.A. S1		T.F.A. S4		Sulcus S1		AIL S4		Piriforme		Quadrado Lombar		Ligament Sacrotuber al	
	G	D	G	D	G	D	G	D	G	D	G	D	G	D	G	D
Unilateral antérieur G	?	?	+	-	+/-	-	Profond	Normal	Post.	Normal	↔	Normal	/	/	↔	/
Unilat Post D	?	?	-	+	-	+/-	Normal	Plein	Normal	Ant.	Normal	↔	/	/	/	↔
Bilateral antérieur	?	?	+	+	+/-	+/-	Profond	Profond	Post	Post	↔	↔	/	/	↔	↔
Bilateral postérieur	?	?	+	+	+/-	+/-	Plein	Plein	Ant.	Ant.	↔	↔	/	/	↔	↔
Antérieur G/G	?	?	-	+	+	-	Normal	Profond	Post.	Normal	↔	↔	↔	↔	↔	↔
Postérieur G/D	?	?	+	-	-	+	Plein	Normal	Normal	Ant.	↔	↔	↔	↔	↔	↔
Antérieur D/D	?	?	+	-	-	+	Profond	Normal	Normal	Post	↔	↔	↔	↔	↔	↔
Postérieur D/G	?	?	-	+	+	-	Normal	Plein	Ant.	Normal	↔	↔	↔	↔	↔	↔